

눈꺼풀처짐(안검하수)

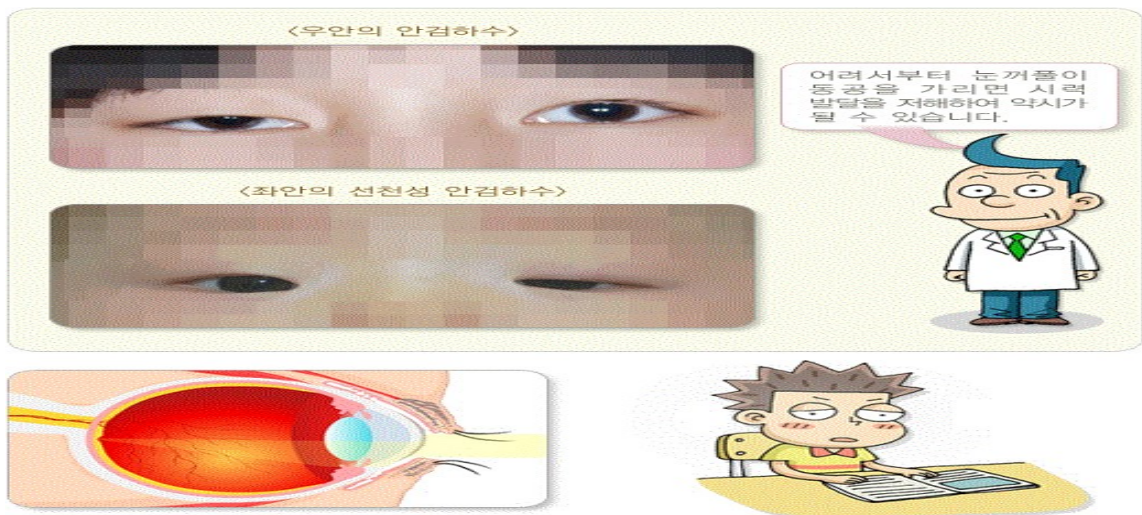
1) 개요

안검하수(눈꺼풀처짐)는 선천적 또는 후천적으로 윗눈꺼풀이 처지고 눈꺼풀 틈새가 작아진 상태를 말합니다.

눈을 떴을 때 정상적인 윗눈꺼풀은 검은 눈동자 윗부분을 살짝 가리는 위치에 있습니다.

그러나 안검하수가 있는 사람은 윗눈꺼풀이 처져 까만 눈동자를 더 많이 덮게 되며 심한 경우 동공을 가려 앞을 잘 볼 수 없게 만듭니다.

안검하수는 한쪽 혹은 양쪽 눈에 발생할 수 있습니다.



안검하수 환자들은 처진 윗눈꺼풀을 올리기 위해 이마 근육을 이용해 눈썹을 치켜뜨는 버릇이 있으며 이로 인해 이마에 주름이 생기는 경우가 많고, 가려진 눈꺼풀 틈으로 잘 보기 위해 턱을 들어서 보려고 하는 경우가 있습니다.

2) 원인

1. 선천 눈꺼풀처짐

출생 당시부터 나타나는 눈꺼풀처짐을 말하며, 태어날 때부터 눈꺼풀올림근의 힘이 약한 경우에 해당합니다.

① 선천 근육성 눈꺼풀처짐

선천적으로 윗눈꺼풀을 들어올리는 근육의 발달에 이상이 있는 경우로 한쪽 혹은 양쪽 눈 모두에 나타날 수 있습니다.

② 마르쿠스건 턱증후군

눈꺼풀처짐의 특수한 형태로 음식을 먹거나 하품을 하는 등 특이적인 입의 움직임에 따라 처진 눈꺼풀이 올라가는 현상을 보이고 대부분은 유전적인 경향 없이 발생하는 것으로 알려져 있습니다.

③ 눈꺼풀틈새 축소증후군

윗눈꺼풀이 처지고 양쪽 눈 사이 거리가 멀며 눈꺼풀틈새의 길이가 짧아지고 눈구석주름이 거꾸로 있는 경우를 말합니다.

2. 후천 눈꺼풀처짐

성인기에 나타나는 가장 흔한 눈꺼풀처짐은 윗눈꺼풀올림근의 널힘줄(건막)이 나이가 들면서 또는 외상 등의 원인에 의해 악화되어 발생합니다.

눈꺼풀이 처지고 이로 인해 시야의 위쪽이 가려지게 되어 사물을 보려면 눈을 뜨려고 노력을 해야 되므로 금세 피로를 느끼게 됩니다.

그 외에도 아래와 같은 다양한 원인이 있습니다.

- 만성 진행성 외안근마비
- 안구가 없는 경우
- 뇌신경이 마비된 경우
- 호르너 증후군
- 중증근무력증이 있는 경우
- 윗눈꺼풀에 종양이 생긴 경우
- 윗눈꺼풀에 흉터가 생긴 경우

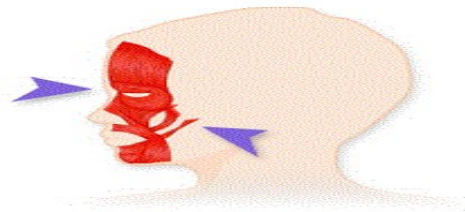
3) 증상

출생 직후부터 나타나는 선천 눈꺼풀처짐은 한쪽 또는 양쪽 윗눈꺼풀이 아래로 처져서 검은눈동자가 제대로 보이지 않습니다.

선천 눈꺼풀처짐이 있는 영유아의 경우 정면의 사물을 보기 위해 이마를 위로 치켜뜨고 턱을 들어 올리게 됩니다.

이들은 정상적인 근육의 탄력성이 떨어지고 뻣뻣해져 아래쪽을 쳐다볼 때는 윗눈꺼풀이 따라서 내려가지 못하고 눈을 완전히 감지 못하는 경우가 많습니다.

아래 그림에서 안검하수의 증상을 보겠습니다.



씹는 근육과 눈을 들어올리는 근육을 관장하는 신경이 연결되어 생긴다고 생각되고 있습니다.

마르쿠스건 증후군은 평소에는 눈꺼풀처짐이 있다가 특징하게 입을 움직여 씹거나 젖을 빠는 행동을 하면 처진 윗눈꺼풀 위아래로 오르락 내리락 하는 모습을 보입니다.

후천적으로 생긴 퇴행성 눈꺼풀처짐의 경우 서서히 발생하며 윗눈꺼풀 피부가 늘어지는 피부이완증이 동반될 수 있습니다.

4) 진단 및 검사

1. 문진

- 언제부터 눈꺼풀이 처지기 시작했나요?
- 눈 주변을 다친 적이 있나요?
- 눈꺼풀 수술을 받은 적이 있나요?
- 물체가 두 개로 보이는 경우가 있나요?
- 눈꺼풀처짐의 정도가 때에 따라 다르고, 오전보다 오후가 심한가요?

2. 눈 검사

- 시력검사
- 사시 검사
- 굴절이상 검사
- 안구건조증 검사

3. 전신 검사 및 기타 검사

중증근무력증이 의심되는 경우 혈액검사 및 신경과적 검사를 시행하며, 신경마비가 의심되는 경우 뇌 자기공명영상을 촬영할 수도 있습니다.

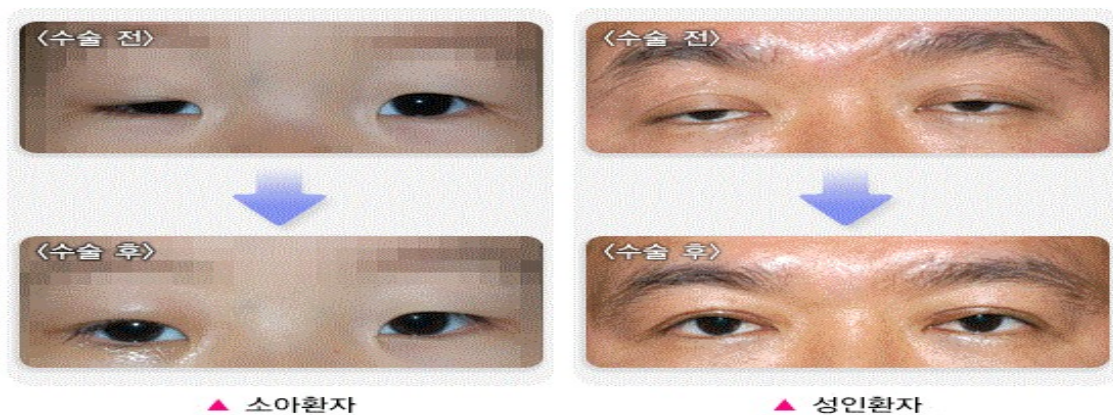
5) 치료

1. 보존적 치료

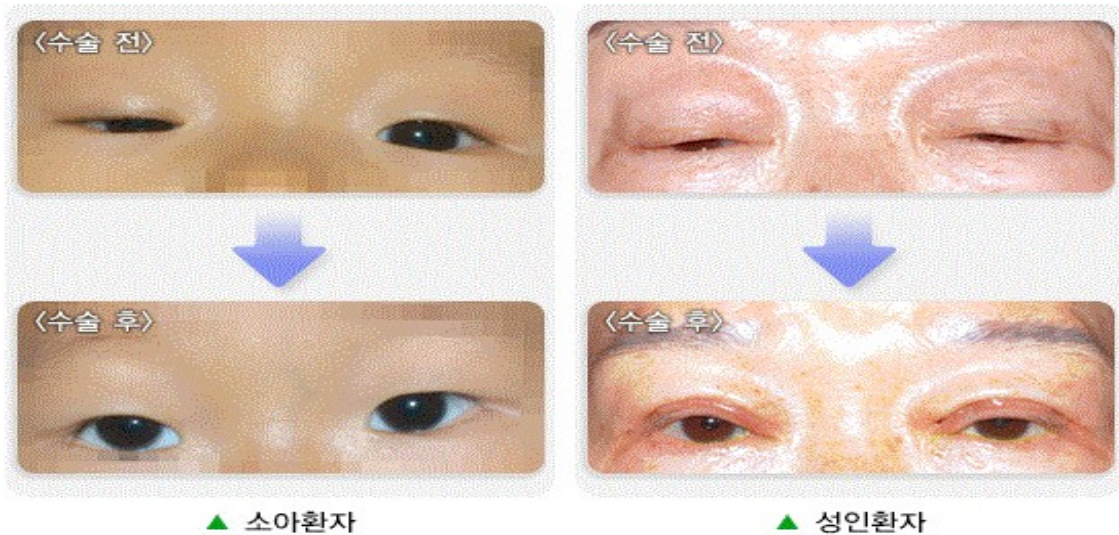선천 눈꺼풀 처짐은 수술적 치료가 원칙이지만, 시력에 영향이 없는 상황이라면 만 3~5세까지 기다려 볼 수도 있습니다.

2. 수술적 치료

① 눈꺼풀올림근 절제술은 윗눈꺼풀올림근의 기능이 어느 정도 남아 있을 때 시행하는 방법으로 근육을 단축시켜 기능을 강화하는 방법이다.



② 이마근걸기술은 윗눈꺼풀올림근의 기능이 거의 없거나 아주 미약하게 남아있는 경우에 시행하는 방법이다.



③ 결막윰러근 절제술은 수술 전 페닐에프린을 점안 후 눈꺼풀이 올라가는 환자에서 사용할 수 있기 때문에, 상대적으로 대상 환자가 제한적인 방법입니다.

3. 수술 후 합병증

- 잘 때 눈을 뜨고 잘 수 있습니다.
- 아래를 볼 때 눈높이 차이가 있을 수 있습니다.
- 수술을 했음에도 눈꺼풀의 높이가 정상보다 높거나 낮을 수 있습니다.

- 1) 자료출처: 국가건강정보포털
- 2) QR코드(건강상식바로가기)

→

